

三重医学若手研究者賞（医学研究部門）

氏名（年齢） 野村 達磨（35歳）

所属・職名 三重県立志摩病院 内科・消化器内科・医師

○ 受賞の感想と今後の抱負

この度は医学若手研究者賞という名誉ある賞を賜り、大変光栄に思います。

私達の研究を支えて頂きました三重県立志摩病院、伊勢赤十字病院、自治医科大学、三重大学の医師・スタッフの皆様に深く御礼申し上げます。今回の受賞を励みに今後もより良い臨床研究を探求していきたいと思っております。引き続きご指導・ご鞭撻ほど何卒よろしくお願ひ申し上げます。

○ 受賞テーマ

「早期消化管腫瘍内視鏡的粘膜下層剥離術(ESD)を安全に施行するための新規切除法の考案とその臨床成績」

○ 研究の概要と将来展望

早期大腸癌に対する内視鏡的粘膜下層剥離術(ESD)は本邦より 1990 年代後半に考案された内視鏡的治療法である。ESD は治療法内視鏡治療技術が高度であり、特に粘膜下層の持続的な適切な視認性が偶発症低減に重要である。近年粘膜下層の視認を維持するために様々な工夫が考案されてきた。意図した任意の粘膜下層に適切なテンションを加えるためのトラクション法、病変の下の粘膜下層に入り込み、安定した操作性、視認性を担保するためのポケット法 (Pocket-Creation Method (PCM))、先端アタッチメントの形状を先細りにし、粘膜下層への入り込みや、視認を向上した ST フード (ST hood)などが代表的である。

上部消化管 ESD でのトラクション法では内視鏡を一度口から抜去し、通したクリップに糸を固定し、病変へのトラクションを加える糸つきクリップ法が一般的である。しかし盲腸や、上行結腸などの深部大腸では一度スコープを抜去し再度挿入することが必要となり、時間を消費し、2 度目の挿入でスコープの安定性を悪化させ、ESD をより困難にさせる可能性がある。そのため我々は、あらかじめクリップに糸を固定し、内視鏡のチャンネル内を通し、病変側の正常粘膜にクリップをつけ、対側にクリップを加えることで意図した方向にトラクションを加えることが可能な①Clip-line-traction using locking-clip technique (LCT) を考案した。またポケット法 (PCM) は、粘膜下ポケット内でスコープを安定させ、安全、正確な剥離を行うために有用な方法として確立されている。しかし、病変の下の粘膜下層の剥離が終了した後にポケットを開放する際には、ポケット外で処置を行うことが必要となり、時間を消費し、残った粘膜下層を剥離する時の穿孔や、止血困難な状況になり偶発症が生じる可能性があった。そのため、ポケットの開放時に、一つのつかみなおし可能なクリップを用いることで、ポケットの開放を容易にする②③PCM-CT(Single clip traction)を考案した。またスコープの抜去が容易な直腸 ESD では糸つきクリップを加えた後に任意の方向にトラクションの方向を変更することが可能な④PCM-PET(pulley clip with elastic line traction)を考案した。

そして我々は先端が従来の 7mm の ST フードよりさらに細い 4mm の先細りした⑤CAST hood (calibrated, small-caliber tip, transparent hood)を用い、今まで切除困難とされた強い繊維化

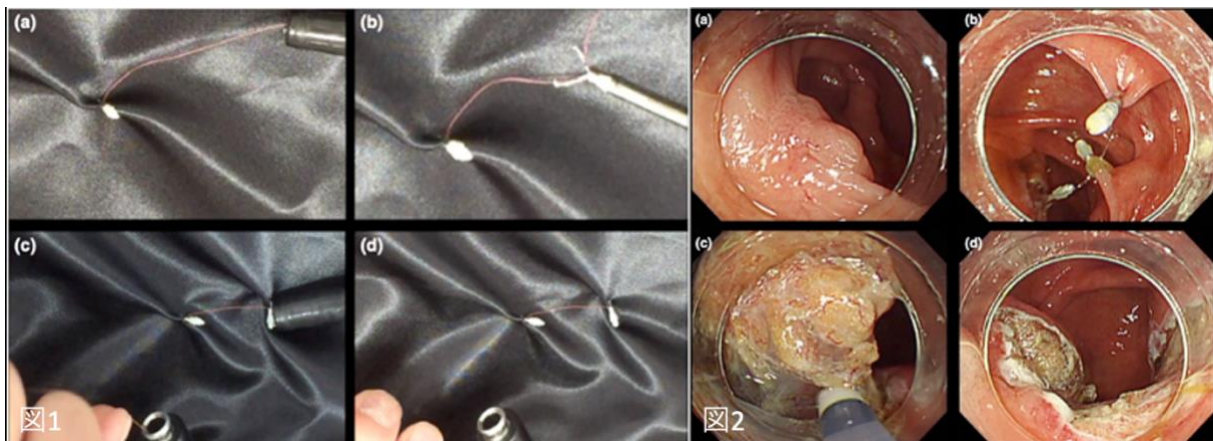
を伴った病変に対する ESD の有用性を示した。

○ 関連分野における本研究の特筆すべき点

①Clip-line-traction using locking-clip technique (LCT)

Clip-line-traction using LCT は、深部結腸でも意図した部位に持続的なトラクションを加えることが可能な新しい糸を用いたテクニックである。今まで深部結腸に、糸 (line)を通すには、一度スコープを抜去して再度挿入する方法が必要であった。我々が考案した方法ではまず内視鏡のチャンネルに糸つきクリップを通し、病変の正常粘膜に置く (図 1)。その後、トラクションを加えたい糸の長さを決定する。糸の長さを決定した後に汎用クリップのクリップの歯の根元の隙間に糸を通し、クリップをトラクションを加える方向の正常粘膜に置く。手元の糸を引くとクリップの根元で糸が切れる (locking-clip technique)。この方法を用いれば意図した方向に糸つきクリップを配置し、適切なトラクションを加えることが可能となる。病変は endoscopic mucosal resection (EMR)後の遺残再発病変深部結腸である盲腸に位置していた (図 2)。Clip-line-traction using LCT を用いたトラクションを用い、適切な視認を維持しながら、ESD で一括切除を行うことが可能となった。

図 1,2



②③Pocket-creation method with Single Clip Traction (PCM-CT)

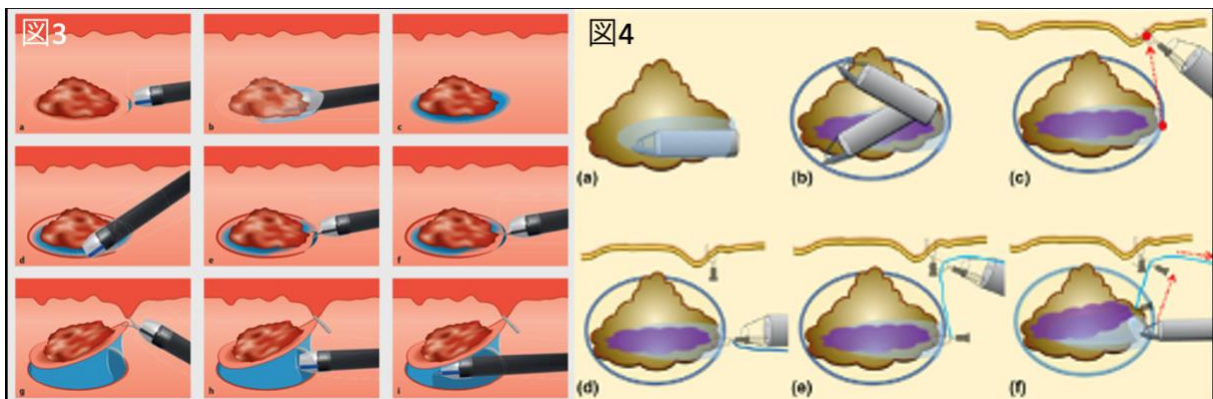
粘膜下層の強い繊維化に対するポケット法を用いて、病変の下の粘膜下層を完全に剥離した後、残存した粘膜下層を剥離し処置を終了することが必要となる。我々はポケット法後の残存した粘膜下層の剥離を安全かつ容易に行うために、一つのつかみ直しが可能なクリップを用いて、図のように適切なテンションを加え、内視鏡の視認下に切除可能な方法である、PCM-CT を考案し Endoscopy に掲載された。一つのつかみ直しクリップを用いるために手技が簡便で、learning curve が早いため、最初の症例から連続 30 例での後ろ向き研究で、その有用性を Endoscopy international open にて報告した。切除検体は中央値 48mm、剥離時間は 84 分、剥離速度 20mm²/min であり、ESD による偶発症は認めなかった。これらは Endoscopy international open に掲載された。PCM-CT を行った初回の症例から連続 30 例にもかかわらず、既存の方法と比較し剥離速度が早く、また PCM-CT に用いたトラクション処置時間は 1.5 分と短かった。さらに一度 PCM-CT を加えた後に再度トラクションを加える際には同様につか

み直しクリップを加えるのみで再度適切な視野を得ることができ、簡便な処置である。

④PCM-PET (pulley clip with elastic line traction)

直腸 ESD では肛門縁から近く、手術により、人工肛門を伴う根治手術が行われることもあり、低侵襲治療としての ESD が望まれている。しかし、大きな直腸病変に対し適切なトラクションを維持し、切除することは困難だ。直腸では肛門縁から近いため、一度スコープを抜去することが容易であり、糸を用いたトラクション法の有用性が多く報告されてきた。しかし肛門に向かう方向にのみトラクションを加えることができなかつたために我々は糸を用いた、対側に適切なトラクションを加える方法である、PCM-PET を Endoscopy にて報告した。まず大きな病変の最も中心の垂直断端を陰性で切除するために、PCM にて粘膜下ポケットを作成する(図)。次に伸縮可能な糸つきクリップを用いて、病変にトラクションを加える。その後、適切な粘膜下層の視認を得るために対側にクリップを打つ。引き続き、糸を 2 個目のクリップで把持しクリップオンクリップとなるように配置する。大きな病変であっても過度な力が加わらず、2 番目のクリップが滑車の役割をはたし、検体にダメージを加えることなく、病変の一括切除が可能となる。

図 3, 4



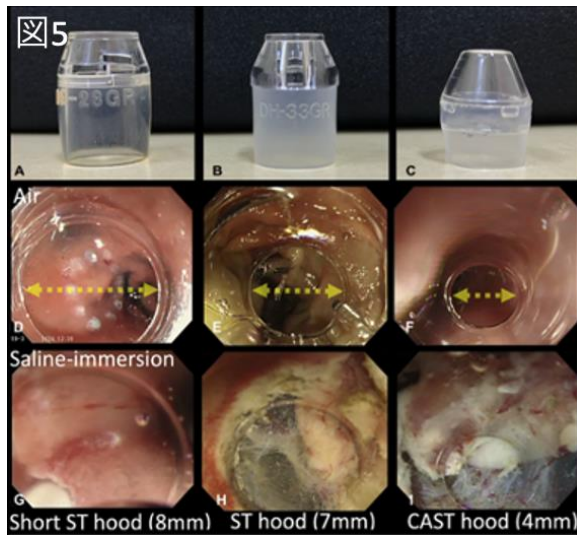
⑤CAST hood (calibrated, small-caliber tip, transparent hood)

ESD では通常、円筒の形をした先端アタッチメント(フード)を使用する。しかし円筒のフードの径は 10~12mm 程度の大きさがあるために、粘膜下層の視認が困難で、ポケット法では先端が 7mm や 8mm に先細りした先端アタッチメント(ST フード)を使用する(図 A,B)。ESD では $\phi 2\text{mm}$ 程度のシースの先端から様々な形の針で粘膜下層の剥離を行うが、フードの先端の形状が、細いほど、精確な剥離が可能となる。

我々は既存と比較しさらに先端が細い CAST hood を用いた大腸、胃、十二指腸 ESD を報告した。CAST hood は calibrated, small-caliber tip, transparent hood の略であり、もともとは腸管の狭窄に先が細くなった先端フードを押し当て、内径を測定するために考案された先端アタッチメントである。近年腸管に生理食塩水を満たした状態で ESD を行う saline-immersion ESD や、上述した、ポケット法を用いた ESD が安全に腫瘍を一括切除可能な方法として広く行われている。saline-immersion の状態であると、内視鏡視野が約 1.3 倍と拡大され、より精確な剥離が可能だが、従来の円筒フードを利用した場合には、フードの辺縁が内視鏡の視認下に入ら

ず、安全な粘膜下剥離が行えない可能性があった。CAST hood は saline-immersion の状態や、ポケット内での強い繊維化をより精確に剥離可能な先端フードであり、このテクニックは Video GIE に掲載された。

図 5



○ 本研究の将来期待される点

①Clip-line-traction using locking-clip technique (LCT)

Clip-line-traction using LCT は大腸 ESD を安全に行うことが可能なトラクション法である。スコープを引き抜くことなく、内視鏡の鉗子チャンネルを通した糸を任意の距離で切り、対側な正常粘膜に固定可能な方法として、Endoscopy にて報告した。2021年9月現在、ESD後の粘膜欠損閉鎖法である Reopenable-clip over the line method (ROLM)で粘膜欠損を完全に閉鎖した後に、残存した糸を確実に任意の距離で切り、正常粘膜固定する方法 (Modified locking-clip technique) として、Endoscopy(IF 10.09)に掲載された(論文②)。今後、ESDにおけるトラクション法のみでなく、粘膜欠損閉鎖後の糸を切り、固定するための簡便な方法として普及する可能性が期待される。

②③Pocket-creation method with Single Clip Traction (PCM-CT)

この方法は一つのクリップで用意にトラクションを加えることが可能な新しい方法として認識された。2020年に Digestive Disease Week (DDW)で報告した。また *Gastropedia* ”<5分でレベルアップ!> SureClip を使用した胃粘膜欠損閉鎖法と PCM を用いた大腸 Traction 法”にて掲載されている。現在、初学者での ESD における learning curve の有用性を明らかにするため、多施設前向き randomized control trial (RCT)を行っている。これらの結果は論文として報告される予定である (UMIN000044059)。

④PCM-PET (pulley clip with elastic line traction)

これまで PCM 後の粘膜下層にトラクションを加え、安全に粘膜下層を剥離する方法は考案されてこなかった。直腸では結腸と比較し大きな病変を切除される傾向があり、病変が大きく

なるにつれ術後偶発症が増える。PCMでは一つのポケットを作成し、大きな病変の中心の垂直断端陰性に切除可能なテクニックであるが、ポケットのサイズが大きくなると剥離効率が落ちる。そのため、腫瘍中心を深部断端陰性となるようにポケット法で剥離し、その後持続的に残存粘膜下層に対し、対側に牽引を加える方法であるPCM-PETを考案した。糸つきクリップは直腸ESDにおいて、適切なトラクションを加える方法であるが、その牽引の位置を意図的に変更することが可能なPCM-PETは直腸の大きな病変に対し、安全に容易に切除可能な方法である。

⑤CAST hood (calibrated, small-caliber tip, transparent hood)

三重県立志摩病院，伊勢赤十字病院にてCAST hoodを用いた，消化管ESDを30例行った。腫瘍はすべてが一括切除され，偶発症は認めなかった。それらの詳細をまとめジャーナルへの報告を予定している。またCAST hoodはVideo GIEで掲載された後，Gastropedia [＜5分の動画でレベルアップ！＞ 精確な剥離を実現する「先端4mmのフード」を活用したESD]，Endoscopedia (<https://endoscopedia.com/>)にてその詳細が掲載された。

今後，当院，伊勢赤十字病院での多施設での後ろ向き研究を経て，多施設，前向き研究を予定したい。

○ 本研究に関連する代表的な原書学術論文（1編）

1. Nomura T, Hayashi Y, Morikawa T, et al. Colorectal endoscopic submucosal dissection using the pocket-creation method with single clip traction: a feasibility study. *Endosc Int Open*. 2021 May;9(5):E653-E658. doi: 10.1055/a-1372-3740. Epub 2021 Apr 22.

○ 略歴

2012年 伊勢赤十字病院 初期研修

2014年 伊勢赤十字病院 初期研修終了

2014年 県立志摩病院 就職

2016年 伊勢赤十字病院 消化器内科（後期研修）

2017年 紀南病院組合立紀南病院 消化器内科・内科 就職

2019年 自治医科大学 消化器肝臓内科（後期研修）-現在まで 研究生

2020年 三重県立志摩病院 内科・消化器内科 就職 現在に至る

○ 専門分野

消化器内科

特に早期腫瘍に対する内視鏡的粘膜下層剥離術（ESD）

○ 医学博士、専門医資格など

日本内科学会認定医，日本消化器内視鏡学会専門医，日本消化器病学会専門医